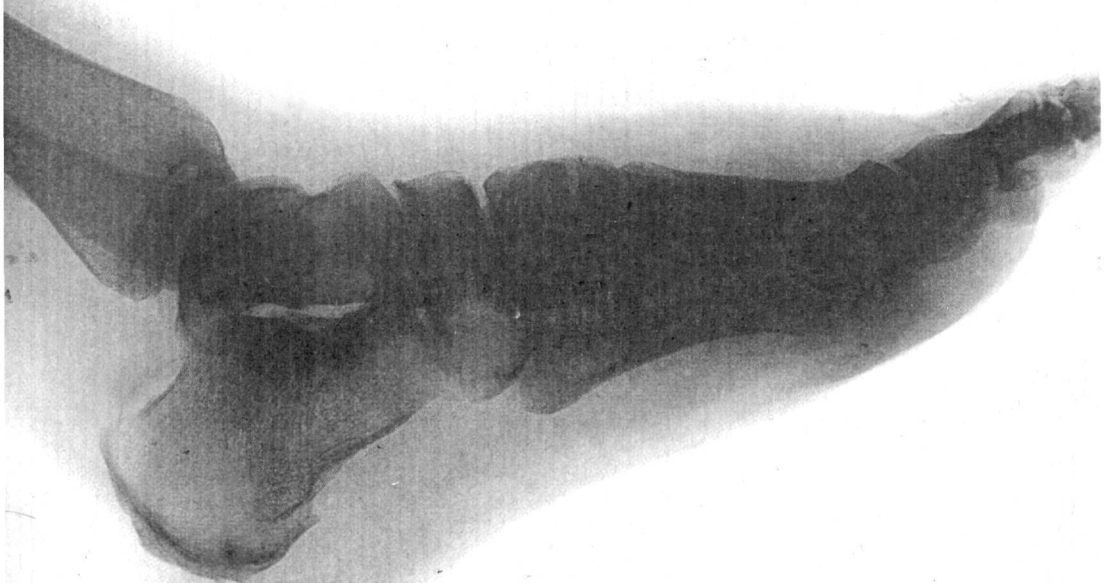

МИНИСТЕРСТВО ЗДРАВООХРАНЕНИЯ
И СОЦИАЛЬНОГО РАЗВИТИЯ РФ
ГУ Эндокринологический научный центр РАМН

**ПРИМЕНЕНИЕ ИММОБИЛИЗИРУЮЩИХ
РАЗГРУЗОЧНЫХ ПОВЯЗОК
(МЕТОДИКА TOTAL CONTACT CAST)
ПРИ ЛЕЧЕНИИ СИНДРОМА
ДИАБЕТИЧЕСКОЙ СТОПЫ**

Методические рекомендации



МИНИСТЕРСТВО ЗДРАВООХРАНЕНИЯ И СОЦИАЛЬНОГО РАЗВИТИЯ РФ
ГУ Эндокринологический научный центр РАМН

«УТВЕРЖДАЮ»
Председатель секции
по эндокринологии
Ученого Совета МЗиСР РФ
Академик РАН, РАМН,
проф. Дедов И.И.



**Применение иммобилизирующих разгрузочных
повязок (методика Total Contact Cast)
при лечении синдрома диабетической стопы**

Методические рекомендации

Москва, 2005

АННОТАЦИЯ

Методические рекомендации посвящены новому методу разгрузки нижней конечности для лечения синдрома диабетической стопы. Метод заключается в наложении полужесткой иммобилизирующей разгрузочной повязки из полимерных материалов Softcast и Scotchcast. В результате достигается перенос значительной части нагрузки с области трофической язвы на другие участки стопы и на голень, что обеспечивает быстрое заживление. Метод обеспечивает высокую степень разгрузки конечности в амбулаторных условиях, позволяя пациенту выходить из дома, работать и т.п., без ущерба для процесса заживления трофической язвы.

Методические рекомендации предназначены врачам кабинетов и отделений «Диабетическая стопа»: хирургам, эндокринологам.

Организация-разработчик:

ГУ Эндокринологический научный центр РАМН

Авторы:

с.н.с. отделения «Диабетическая стопа» к.м.н. О.В. Удовиченко,
зав. отделением «Диабетическая стопа» к.м.н. Г.Р. Галстян

Под редакцией директора ЭНЦ РАМН, академика РАМН, РАН
профессора И.И. Дедова.

Рецензенты:

- Доцент Кафедры травматологии и ортопедии Института повышения квалификации Федерального управления медико-биологических и экстремальных проблем при Министерстве здравоохранения и социального развития РФ, к.м.н. М.А. Страхов

- Зав. сектором экспертизы и реабилитации при эндокринных заболеваниях Федерального центра экспертизы инвалидов Министерства здравоохранения и социального развития РФ, д.м.н., проф. И.В. Гурьева

Эндокринологический научный центр РАМН благодарит компанию ЗМ (США) за помощь при издании настоящих рекомендаций

ВВЕДЕНИЕ

Под синдромом диабетической стопы (СДС) понимается **«инфекция, язва и/или деструкция глубоких тканей, связанная с неврологическими нарушениями и снижением магистрального кровотока в артериях нижних конечностей различной степени тяжести»** [Международная рабочая группа по диабетической стопе, 2000]. В основу этой формулировки было положено определение ВОЗ. Наиболее близкое к этому определению СДС в отечественной литературе звучит как **«патологические изменения периферической нервной системы, артериального и микроциркуляторного русла, представляющие непосредственную угрозу развития язвенно-некротических процессов и гангрены стопы»** [Дедов и соавт., 1998]. Таким образом, синдром диабетической стопы (СДС) представлен главным образом гнойно-деструктивными поражениями нижних конечностей.

СДС - грозное осложнение сахарного диабета (СД). Известно, что более половины нетравматических ампутаций в развитых странах выполняется у пациентов с СДС. Только лишь прямые расходы на 1 ампутацию составляют в зарубежных странах около 10 000 долларов США, не прямые расходы (стоимость реабилитации, ухода, протезирования и т.п.) достигают 46 000-63 000 долл. США. В России **прямые** расходы на ампутацию также высоки, и эквивалентны 1 000-1 200 долл. США.

Распространенность СДС - 4-10% от всех пациентов с СД. Около 85% этих поражений составляют трофические язвы стоп [Международная рабочая группа по диабетической стопе, 2000], оставшуюся часть - абсцессы, флегмоны, остеомиелит, тендовагинит, гнойный артрит и другие процессы - развивающиеся либо как осложнение трофической язвы, либо первично, без предшествующей язвы. Кроме того, к СДС относится также негнойное деструктивное поражение скелета конечностей - диабетическая остеоартропатия (ДОАП), которая является одним из осложнений диабетической нейропатии. (ДОАП важно отличать от значительно более частого остеопороза костей стоп). К СДС относят также последствия перенесенных ампутаций в пределах нижних конечностей, выраженные деформации стоп и другие факторы высокого риска трофических язв.

Основными патогенетическими механизмами, приводящими к поражению нижних конечностей при СД, являются диабетическая полинейропатия и макроангиопатия¹. Макроангиопатия по сути представляет собой атеросклероз магистральных артерий, имеющий у больных СД ряд особенностей. На основании данных о патогенезе была предложена современная классификация СДС:

- Нейропатическая форма (50-70% больных СДС)
- Нейро-ишемическая форма (25-45%)
- Ишемическая форма (5-10%)

Вопреки существовавшим ранее представлениям, нейропатическая форма СДС встречается чаще всего.

1) Распространенные в прошлом представления о роли диабетической микроангиопатии в поражении нижних конечностей не получили подтверждения. «Чувствительность» микроциркуля-торного русла микроангиопатия вызывает необратимые изменения функции глаз и почек при СД. В тканях же нижних конечностей микроангиопатия, хотя и выявляется с помощью ряда инструментальных методов исследования, не создает значимых препятствий для поступления в ткани кислорода и питательных веществ [Bowker, 2001].

Внедрение современных методов обеспечило высокую эффективность лечения синдрома диабетической стопы. При нейропатической форме заживление трофической язвы (естественно, без ампутации) достигается в 80-90% случаев.

При ишемической и нейро-ишемической формам на фоне консервативного лечения заживление наступает, по нашим данным, примерно у 30% больных, однако применение методов хирургической реконструкции артерий (шунтирование или баллонная ангиопластика) повышает вероятность заживления в несколько раз.

Следует помнить, что для успешного лечения СДС необходимо соблюдение нескольких обязательных условий (табл. 1).

Таблица 1

Обязательные условия успешного лечения синдрома диабетической стопы.

МЕРОПРИЯТИЯ	МЕТОДЫ РЕАЛИЗАЦИИ
Правильная местная обработка раны	а). Некрэктомия, регулярное удаление гиперкератоза вокруг раны б). Промывание антисептиками, нетоксичными для грануляционной ткани (диоксидин, мирамистин, хлоргексидин) в). Наложение лечебной повязки на основе атравматичного перевязочного материала (повязки из марли нежелательны)
Разгрузка конечности	Использование специальных разгрузочных приспособлений, чтобы защитить рану от механической нагрузки, даже когда пациент встает с кровати
Подавление раневой инфекции	Системная антибиотикотерапия. Требуется (в нашей практике) примерно у 50-60% пациентов. Местные антисептики при выраженной раневой инфекции неэффективны.
Компенсация углеводного обмена	Инсулинотерапия (возможно, временная). В редких случаях - пероральные сахароснижающие препараты (при устойчивой компенсации и нетяжелых формах СДС)
Устранение отека конечности (выраженный отек нарушает кровообращение в стопе).	Подавление раневой инфекции, возвышенное положение конечности. В ряде случаев применяются диуретики.
Дезинтоксикационная терапия (при необходимости)	Внутривенное введение инфузионных растворов, сорбентов (гемодез).
Восстановление кровотока	(при наличии ишемии)

Низкая эффективность лечения часто связана с тем, что эти условия соблюдаются не полностью. Известно, что устранение нагрузки на рану часто является ключевым фактором, способствующим заживлению трофической язвы. Разгрузка стопы должна быть постоянной: даже **несколько** шагов в течение дня могут серьезно замедлить заживление нейропатической язвы [Дедов и соавт., 1998; Cavanagh, 2001]. Существуют различные методы разгрузки конечности при СДС: строгий постельный режим, кресло-каталка, разгрузочный «полубашмак», костыли² и др. Однако у значительной части пациентов эти методы не обеспечивают должной разгрузки, поэтому особенно актуальным стало внедрение в практику нового для России метода - иммобилизирующей разгрузочной повязки.

Показания и противопоказания к применению метода

Показания к применению ИРП - трофические язвы стоп и острая фаза диабетической остеоартропатии.

При трофических язвах стоп ИРП особенно необходима в ситуациях, когда другие методы разгрузки (напр., «полубашмак») недостаточно эффективны или неприменимы:

- При локализации язвы в пяточной области. Хотя диабетические язвы располагаются здесь реже, чем в передней части стопы, разгрузка при язвах в этой зоне крайне трудна.
- Если пациенту необходимо выходить на улицу или работать в период лечения трофической язвы.
- Если пациент не соблюдает предписанный режим разгрузки.

При диабетической остеоартропатии преимуществом ИРП является возможность начать разгрузку сразу после установления диагноза.

Выделяют абсолютные и относительные **противопоказания** к применению данного метода [Sinacore, 2001].

Абсолютные:

- Активный инфекционный процесс в глубоких тканях, сепсис или гангрена (III-V степени язвенного дефекта по Wagner)

Относительные:

- Выраженная ишемия конечности (лодыжечно-плечевой индекс < 0,4)
- Глубина раны, превышающая ее ширину (создаются условия для скопления экссудата в ране)
- Повышенная ранимость (или влажность) кожи голени, тыла стопы
- Риск падений из-за ношения ИРП
- Несоблюдение пациентом профилактических мер, графика визитов, страх перед наложением ИРП

При инфицированных ранах ИРП применяется после подавления инфекции (с помощью антибиотикотерапии в течение 7-10 дней, в течение которых применяются другие методы разгрузки - постельный режим, кресло-каталка и т.п.).

2) Костыли - нежелательный метод разгрузки в силу повышения нагрузки на здоровую конечность, а также обычно неполного выполнения рекомендаций пациентом (пораженную ногу далеко не всегда удается удерживать на весу).

Материально-техническое обеспечение метода

(количество материалов указано на 1 пациента)

- Полимерный иммобилизирующий бинт Scotchcast (фирма 3М, США), ширина 7.6 или 10.1 см (1 рулон), регистрационный № 2001/268
- Полимерный иммобилизирующий бинт Softcast (фирма 3М, США), ширина 7.6 или 10.1 см (2 рулона), № 98/224
- Подшиновый чулок «Стокинет» (2 отрезка по 80 см), № 2001/268
- Амортизирующая лента Microfoam (фирма 3М, США), ширина 2.5 или 5 см, №2001/268
- Ножницы для снятия повязок или осцилляторная дисковая пила (фирма «ChN», Польша) № 99/584.

Описание метода

Иммобилизирующая разгрузочная повязка (ИРП, или каст) на голень и стопу представляет собой более или менее жесткий «сапожок» (съемный или несъемный) из современных полимерных материалов, переносящий нагрузку с области язвы на другие участки стопы и голени (рис. 1). Важной характеристикой этого метода является то, что он позволяет ходить по улице, работать и т.п., не подвергая при этом рану механической нагрузке.

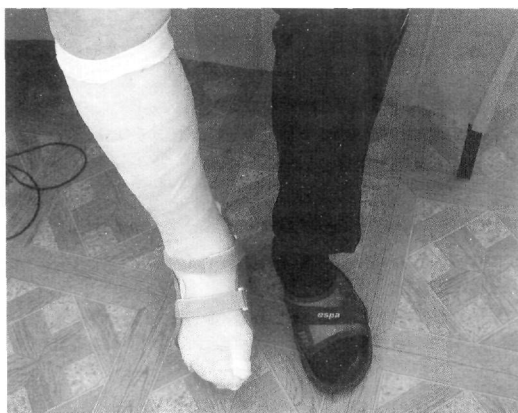

РИС. 1

Иммобилизирующая разгрузочная повязка на голень и стопу.

Метод был впервые применен в 1930-х годах J. Каип в Индии для лечения нейро-трофических язв при лепре. В 1960-е годы произошло широкое внедрение этой методики в Европе, США и других странах. В те годы иммобилизирующую повязку изготавливали из гипса³. В дальнейшем появились полимерные материалы для иммобилизации (такие как 3М Scotchcast®). К их преимуществам относятся простота наложения повязки, легкость, прочность, меньшая толщина, влагостойкость, проницаемость для воздуха. В 1988 году компания 3М выпустила гибкий фиксирующий материал Softcast®, который сделал возможной **полужесткую иммобилизацию** (см. далее).

3) В какой-то мере аналогом этой технологии является гипсовая повязка со «стремечком», довольно популярная в России. Но последний метод серьезно затрудняет ходьбу по улице, что делает его менее перспективным, чем ИРП.

ИРП обеспечивает разгрузку области раны за счет нескольких механизмов [Sinacore, 2001]

- Перенос части нагрузки (около 30%) со стопы на голень
- Увеличение площади опорной поверхности стопы на 15-24%. Вместе с более равномерным распределением нагрузки на разные участки стопы это приводит к значительному (на 40-80%) снижению пиковой нагрузки на основные опорные точки.
- Защита раны, помимо вертикальной механической нагрузки, от горизонтальных сил трения, которые также серьезно замедляют заживление
- Поведенческий аспект: пациент с ИРП обычно меньше ходит
- Уменьшение отека конечности: ИРП, действуя подобно эластичному бинту, устраняет застойные явления, что также ускоряет заживление.
- В ряде модификаций используются мягкие пористые материалы в области язвы (создается небольшая «впадина» на внутренней поверхности повязки)

Существующие модификации иммобилизирующих повязок

Первоначальным, «классическим» методом была несъемная гипсовая повязка, полностью закрывающая голень и стопу (отсюда название - **Total Contact Cast**). Смена иммобилизирующей повязки в этом варианте производится каждые 3-7 дней, одновременно со сменой перевязочного материала на ране. Предпочтение отдается современным перевязочным материалам с высокой впитывающей способностью (альгинаты, гидрофильное волокно и др.). Такой метод несет в себе большую опасность осложнений, чем съемный ИРП (раневая инфекция или микоз могут оставаться необнаруженными в течение нескольких дней), но довольно широко применяется. Преимущество его состоит в том, что эффективность разгрузки не зависит от комплаентности пациента. Кроме того, пациенту на дому не приходится проводить процедуру снятия повязки и обработки раны, подчас довольно сложную.

С целью повышения безопасности лечения, а также решения проблемы полного поглощения экссудата повязкой, были предложены несколько модификаций этого метода (табл. 2). ИРП с окном в области раны делает возможной ежедневную смену перевязочного материала, однако постепенно развивается отек тканей вокруг раны и «выбухание» их в просвет окна. Съемная (благодаря продольным разрезам) ИРП лишена недостатков «глухой» повязки, но требует высокой комплаентности пациента и способности правильно надевать «сапожок» (ошибки повышают риск сдавления конечности).

Иммобилизирующая повязка на стопу (Scotch Cast Boot) применяется, если в силу каких-то причин (ранимость кожи, гипостатическая экзема и т.п.) нежелательна фиксирующая повязка на голени. Но при ношении такой повязки не происходит переноса нагрузки на голень, поэтому степень разгрузки меньше - порядка 50% [Cavanagh, 2001]. Этот метод ранее был внедрен в клиническую практику отделения «Диабетическая стопа» ЭНЦ РАМН [Токмакова, 2001].

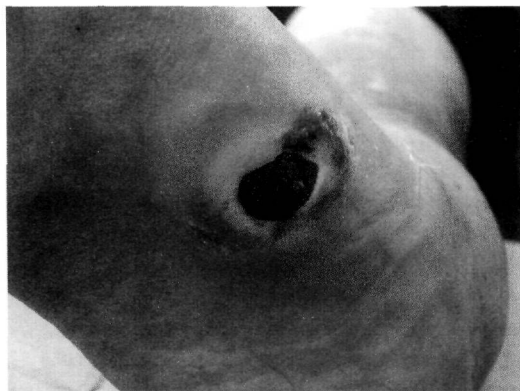Таблица 2
Модификации разгрузочных повязок.

РАЗГРУЗОЧНАЯ ПОВЯЗКА НА ГОЛЕНЬ И СТОПУ (Total Contact Cast)	
1.	«Классический вариант» - несъемная повязка, без отверстий
2.	С окном в области раны
3.	Съемная
РАЗГРУЗОЧНАЯ ПОВЯЗКА НА СТОПУ (Scotch Cast Boot)	
4.	Несъемная
5.	С окном в области раны
6.	Съемная

Во всех модификациях включение в повязку полужесткого материала (Softcast) значительно улучшает свойства ИРП и повышает безопасность лечения.

Техника наложения и снятия повязки

Предложены различные методики наложения ИРП. Приводим описание⁴ методики по [Schuren, 2002], что соответствует официальным рекомендациям производителя материалов - фирмы «ЗМ». Фактически такая повязка является «полусъемной» - основу ее составляет несъемная повязка, но ее можно разрезать и использовать повторно (как в съемном, так и в несъемном варианте). Эта техника предложена Boogers и Droogmans в 2000 г., и по имени авторов называется «BoDro-cast».



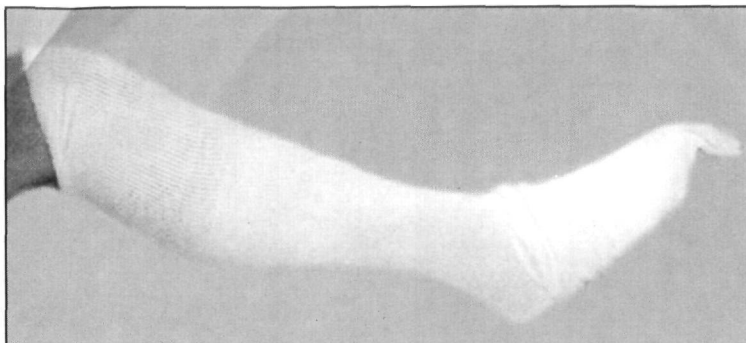
а.

Рис. 2

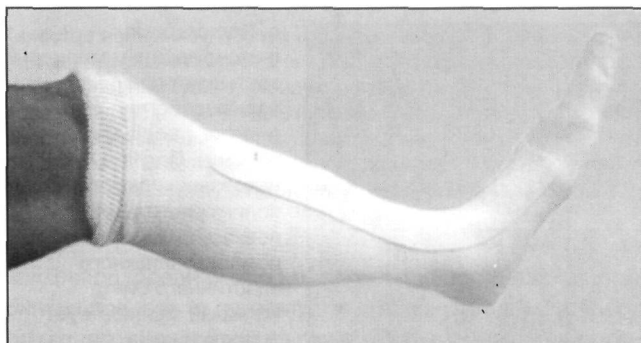
Техника наложения ИРП. Сначала производится перевязка раны (а) с наложением на нее впитывающего перевязочного материала. Вторичную повязку (марля, бинт) стараются делать минимальной по толщине, для наиболее полного повторения ИРП формы конечности. Если используется съемный вариант ИРП, при последующих перевязках толщина перевязочного материала должна быть такой же, что и в первый раз (чтобы не изменялось свободное пространство над раной).

При наложении ИРП пациент лежит на спине. Угол в голеностопном суставе должен составлять ровно 90 градусов, не должно быть также пронации и супинации стопы. В течение всех дальнейших этапов очень важно следить за сохранением этого положения стопы (для этого желательно участие ассистента в процедуре наложения повязки).

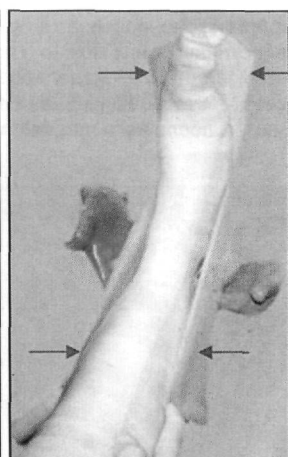
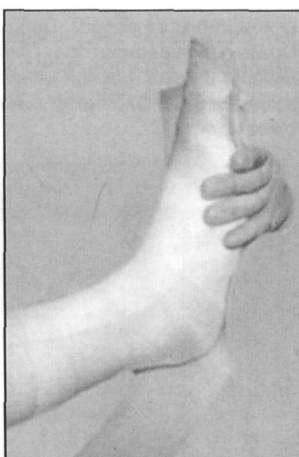
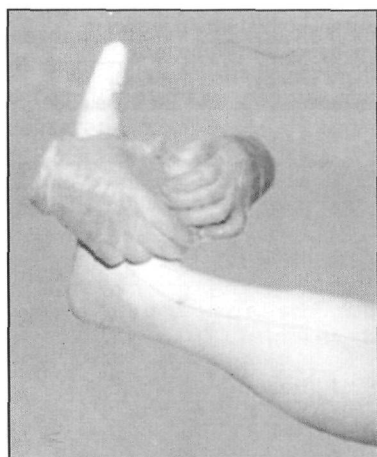4) Чтобы начать работу с этим методом, необходимо обучение на практике - под руководством специалистов, владеющих им. Это связано с тем, что в процедуре наложения иммобилизирующей повязки имеется много важных нюансов, которые невозможно передать в тексте. Сама же техника значительно отличается от той, что применяется в травматологии и ортопедии.



б. На стопу и голень накладывается 2 слоя чулка ("стокинета"), которые затем тщательно расправляются, чтобы убрать складки.

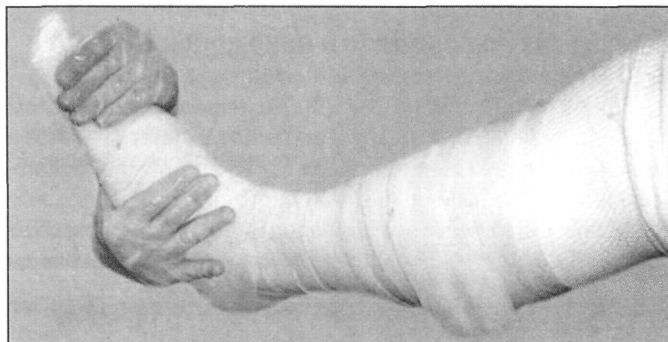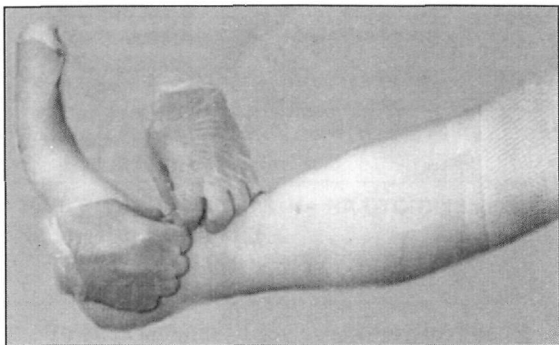


в. По передней поверхности голени накладывается амортизирующий материал (Microfoam) для облегчения снятия фиксирующей повязки и предотвращения травматизации тиббиальной области при ходьбе. Подобные прокладки накладываются и на лодыжки, для защиты их от травматизации фиксирующей повязкой.



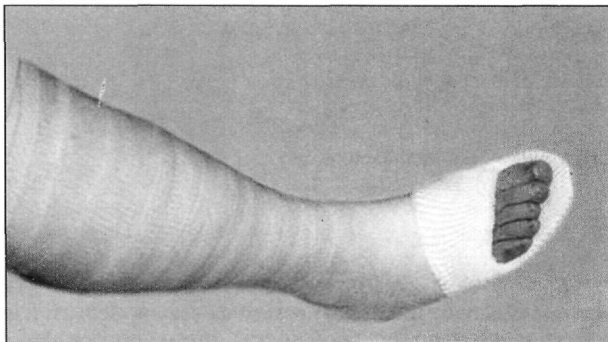
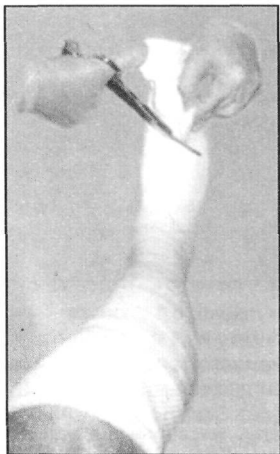г. На чулок накладывают бинт полужесткой фиксации Softcast (циркулярно, в 1 слой, от пальцев **до головки малоберцовой кости**), затем - продольную лонгету из 4 слоев бинта жесткой фиксации Scotchcast. В переднем отделе лонгету делают немного более широкой, а ее края загибают вдоль латеральных краев стопы (красные стрелки) для повышения жесткости ИРП. Поверх накладывают U-образную лонгету из 3-4 слоев Scotchcast (зеленые стрелки), поднимающуюся примерно на 20 см проксимальнее лодыжек.

д. Поверх накладывают еще один слой бинта Softcast.

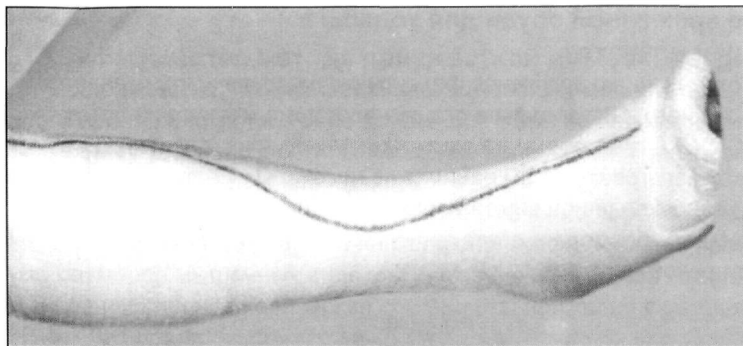


е. Полимерные фиксирующие материалы застывают при взаимодействии с водой (и даже с водяными парами). После наложения всех слоев полимерного бинта повязку смачивают с помощью влажного эластичного бинта (который способствует более полному повторению повязкой

формы конечности, а также склеиванию ее слоев). Дополнительно смочить повязку и эластичный бинт можно с помощью пульверизатора. Пока повязка не затвердела, производится ее моделирование по форме нижней конечности (вокруг лодыжек, вдоль сводов стопы, пальцевой борозды и т.п.). Окончательная фиксация происходит через 30 минут, после чего пациент может ходить.



ж. С помощью ножниц удаляют часть повязки над пальцами стопы. Подошвенная поверхность пальцев опирается на площадку в нижней части ИРП.



3. Для снятия ИРП (сразу - в случае изготовления съёмной повязки или через несколько дней - для несъёмной) производится S-образный разрез по передней поверхности голени и стопы. Для повторного использования этой повязки в

качестве несъёмной поверх нее накладывают 1 слой иммобилизирующего бинта Softcast (предварительно погрузив его в воду, чтобы ускорить затвердевание). При повторном снятии ИРП последний слой фиксирующего бинта довольно легко отслаивается от нее и разматывается. При использовании съёмного варианта разрезанная повязка фиксируется эластичным бинтом. Преимущество данной методики состоит в том, что фиксирующую повязку можно оставить съёмной, но можно в любой момент «закрыть» на несколько дней. При этом количество расходуемого материала минимально.

Для разрезания ИРП могут использоваться как стандартные ножницы для снятия повязок (с пуговчатой верхушкой одной из браншей), так и специальная осцилляторная дисковая пила (которая безопасна для пациента в силу того, что ее диск не крутится, а вибрирует). При наложении повязки по представленной методике линия разреза не проходит через вставки из жесткого материала (Scotchcast), поэтому весь разрез производится с помощью ножниц, что упрощает работу. При использовании других методик наличие осцилляторной пилы (рис. 3) обязательно.

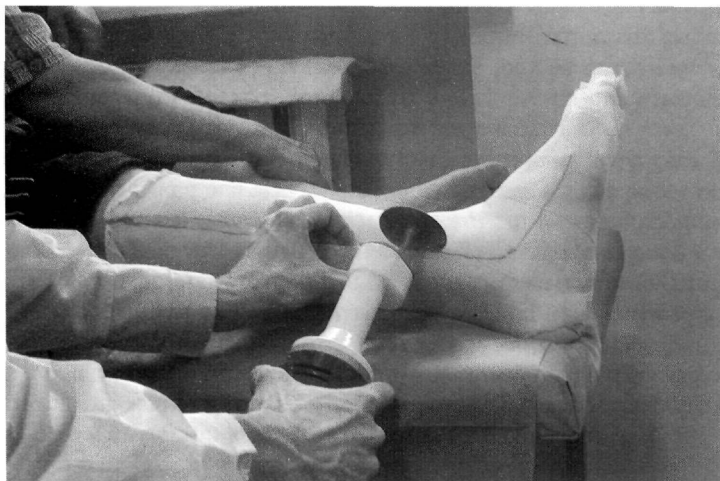


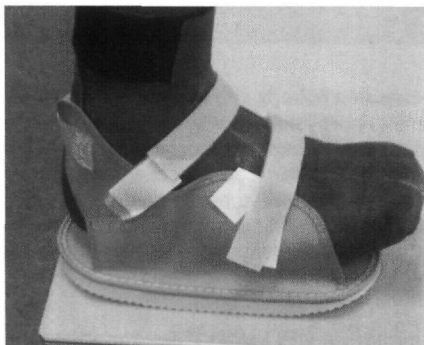Рис. 3
Снятие полимерной иммобилизирующей повязки с помощью осцилляторной дисковой пилы.

Использование временной обуви для ходьбы в иммобилизирующей повязке

Чтобы пациент мог ходить, не загрязняя фиксирующую повязку, применяется временная обувь на эту ногу. Для ходьбы в стационаре, дома и на улице летом используется «Cast Shoe» - платформа на застежках Velcro (рис. 4а). Такое приспособление может изготовить и сам пациент из некоторых моделей летней обуви (рис. 4б). Для ходьбы по улице зимой необходимо наладить изготовление временной обуви большого размера и достаточно простой конструкции в ортопедической мастерской (рис. 4в).



а.



б.

Рис. 4

Различные приспособления для ходьбы в ИРП (объяснение в тексте).



в.

ЭФФЕКТИВНОСТЬ И БЕЗОПАСНОСТЬ МЕТОДА

Преимущества метода полужесткой иммобилизации

Общеизвестно, что иммобилизация (необходимая для процесса репарации кости при переломах и в ряде других ситуаций) не является физиологическим состоянием для конечности. Помещение конечности в ригидный «футляр» приводит к ряду осложнений:

- Атрофия мышц (развивается уже в течение первой недели иммобилизации). Известно [Jarvinen, 2000], что на морфологическом уровне происходит уменьшение размеров мышечных волокон, снижение количества капилляров и одновременное увеличение количества соединительной ткани в мышце.
- Тугоподвижность суставов иммобилизированной конечности
- Регионарный остеопороз
- Тромбозы глубоких вен конечности (связанные с нарушениями венозного оттока вследствие неподвижности мышц)
- Повреждения кожи («пролежни») - особенно под иммобилизирующими повязками, допускающими опору на конечность.

Даже у здоровых добровольцев, носивших иммобилизирующую повязку на голень и стопу (которая позволяла опираться на ногу) через 5 недель выявлено снижение мышечной силы на 10% [Rodt, 2000]. Для восстановления этого показателя потребовалось от 1 до 3 недель реабилитации.

В 1988 году был введен в практику гибкий иммобилизирующий материал фирмы 3M **Softcast**®. В отличие от гипса и традиционных полимерных иммобилизирующих материалов, Softcast обладает гибкостью (при отсутствии растяжимости). Повязка на основе Softcast со вставками из жесткого материала **Scotchcast**® (придающими необходимую прочность) делает возможными небольшие движения мышц в иммобилизированной конечности. Кроме того, при иммобилизации с помощью Softcast устраняется такая проблема, как травматизация кожи голени жестким верхним краем повязки. Защитные прокладки между поверхностью кожи и иммобилизирующей повязкой почти не требуются: это делает наложение повязки менее трудоемким, а также позволяет повязке практически полностью повторять форму конечности. В результате обеспечивается наиболее полное распределение нагрузки и хорошая фиксация конечности.

Названные свойства полужестких материалов значительно снижают риск перечисленных выше осложнений иммобилизации. В ряде работ проводилось сравнение эффективности и безопасности полужесткой иммобилизации с помощью Softcast и обычной жесткой иммобилизирующей повязки (гипсовой или полимерной).

Так, обнаружено [White, 2000], что ригидная полимерная повязка на голень и стопу повышает энергозатраты при ходьбе на 9%. Полужесткая иммобилизирующая повязка повышала этот показатель лишь на 3.5% ($p < 0.05$).

Было также установлено [Latta, 2000], что после полужесткой иммобилизации объем движений в голеностопном суставе оказывается больше, чем после традиционной иммобилизации (26.5 против 22.3 градусов, $p < 0.05$).

Еще в одном исследовании [Breznik, 2000] выявлено снижение количества осложнений и облегчение выполнения ежедневных задач пациентами с полужесткой повязкой по сравнению с традиционной жесткой иммобилизацией.

Изучались также результаты применения Softcast при надрыве латеральной лодыжечной связки по сравнению с жесткой иммобилизацией голеностопного сустава [Avcı, 1998]. Полужесткая иммобилизация оказалась столь же эффективной, как и жесткая. При этом она обеспечивала больший объем движений в суставе по окончании лечения, меньшие трудности при ходьбе, большую удовлетворенность пациентов лечением и более быстрый возврат к работе.

Эффективность лечения трофических язв с помощью ИРП

Степень снижения нагрузки на стопу при ношении ИРП изучалась с помощью педографии [Cavanagh, 2001]. ИРП уменьшает нагрузку в области раны на 80-90%, в то время как «полубашмак» (с платформой) лишь на 64-66%. Сопоставимую с ИРП степень разгрузки обеспечивают готовые разгрузочные приспособления в виде пластикового «сапожка» (Aircast и др.).

По скорости заживления трофических язв ИРП признана наиболее эффективным методом разгрузки. Среднее время заживления язв (по данным обзора 18 исследований, представленного [Sinacore, 2001]) составляет 36-43 дней. Успешность лечения (число заживших язв) колеблется от 50% за 30 дней [Caravaggi, 1999] до 88% за 44 дня [Hissink, 1999] и даже до 100% за 49 дней. Последний результат был получен в работе [Noff, 1997], явившейся первым описанием применения **полужесткой ИРП (Scotchcast+Softcast)** у 10 больных с диабетическими язвами стоп. Ясно, что представленные результаты сильно зависят от контингента больных, включенных в исследование (площадь и глубина язв, их локализация, наличие ишемии, инфекции и т.п.).

Известно также, что ИРП обеспечивает более полную разгрузку передней части стопы, чем средней и задней. Так, в одном из исследований [Sinacore, 1998] среднее время заживления язв в передней части стопы составило 35 ± 12 дней, в средней - 73 ± 23 , а в задней - 90 ± 12 (средний показатель по всем типам поражения, с учетом их встречаемости в практике - 67 ± 29 дней). Но следует помнить, что разгрузка задних отделов стопы крайне трудна, и эффективность лечения таких язв другими методами еще ниже.

Контролируемые исследования данного метода лечения, к сожалению, немногочисленны. Наиболее известно рандомизированное исследование [Mueller, 1989]. Разгрузку с помощью ИРП (у 21 пациента) сравнивали с постельным режимом в сочетании с костылями и специальной обувью для случаев, когда приходится наступать на пораженную стопу (у 19 пациентов). В 1-й группе язвы зажили у 91% больных (среднее время заживления составило 42 дня), а во 2-й - лишь у 32%, в среднем - за 65 дней. Авторы также делают вывод, что ИРП эффективнее, чем постельный режим (который теоретически должен обеспечивать 100%-ную разгрузку, но на практике никогда не соблюдается надлежащим образом).

Аналогичные результаты показало сходное по дизайну рандомизированное исследование [Caravaggi, 1999], в котором эффективность полужесткой

иммобилизации голени и стопы с использованием Softcast сопоставлялась с ношением ортопедической обуви.

Опубликовано еще одно сравнительное нерандомизированное исследование, в котором несъемная ИРП на стопу сравнивалась с «полубашмаком» [Ha Van, 2002]. В этой работе лечение с помощью иммобилизирующей повязки также показало более высокую эффективность.

В Эндокринологическом научном центре РАМН эффективности и безопасность описанной методики изучалась у 38 пациентов.

При диабетической остеоартропатии в острой фазе ИРП была применена у 11 пациентов (длительность ношения ИРП - около 5-7 мес). Из 11 пациентов у 4 наступила консолидация, у 4 - достигнуто стихание процесса по клиническим данным, и лишь у 3 лечение оказалось неэффективным. В последнем случае у 1 пациентки процесс прогрессировал (появились новые переломы костей) несмотря на проводимую разгрузку, у 2 больных лечение было прекращено в связи с возникновением потертостей под ИРП. Таким образом, применение ИРП в описанной клинической ситуации оказалось успешным и эффективным у большинства больных.

Применение ИРП при трофических язвах стоп: под нашим наблюдением находились 27 пациентов с нейропатическими язвами стоп, заживление которых при традиционных методах разгрузки было маловероятным (в силу сложной для разгрузки локализации язвы, активной ходьбы, и др.). Помимо стандартного обследования (оценка степени компенсации углеводного обмена, УЗДГ артерий нижних конечностей, бактериологическое исследование раневого отделяемого по показаниям), определяли размеры раны и рассчитывали ее эквивалентный радиус (Rэкв) по [Cavanagh, 2001]. Лечение трофических язв, помимо разгрузки стопы, включало: ежедневные перевязки с промыванием ран антисептиками, нетоксичными для грануляционной ткани (диоксидин, хлоргексидин, мирамистин) и наложением атравматичных перевязочных материалов, антибиотикотерапию по показаниям, компенсацию углеводного обмена. По этическим причинам рандомизация была невозможна, но исследование было сравнительным: у 14 пациентов (группа 1) для устранения нагрузки на рану была применена ИРП, а у 13 - в частности, при отказе пациента от наложения ИРП, - (группа 2) использовались традиционные методы разгрузки («полубашмак» или постельный режим). В 1-й группе 2 пациента не соблюдали предписанный режим ношения ИРП, и были исключены из дальнейшего анализа. После сравнительной оценки эффективности двух методов разгрузки (которая показала преимущества ИРП) разгрузочная повязка была применена еще у 6 пациентов из 2-й группы.

Поскольку исследование не было рандомизированным, в группу ИРП (табл. 3) попали пациенты с большим размером язв (R экв 13.3 против 6.7 мм). Кроме того, в этой группе у 2/3 больных язвы располагались в средней части стопы или пяточной области - зонах, наиболее сложных для разгрузки. Несмотря на это, за 6 месяцев в группе 1 заживление было достигнуто у 73% больных, а в группе 2 - лишь у 46%. Эти показатели результативности лечения несколько хуже тех, что встречаются в повседневной практике, но следует помнить о том, что в исследование

были включены лишь сложные пациенты, у которых заживление при традиционных методах разгрузки было маловероятным. У больных 1-й группы, несмотря на более тяжелое поражение, время заживления практически не отличалось от 2-й группы. Соответственно, скорость уменьшения размеров раны (РЭКв) была достоверно выше.

Осложнения ИРП, представленные потертостями кожи, возникли у 4 больных. Но во всех случаях эти потертости не потребовали прекращения лечения и зажили раньше, чем первичная язва. В группе 2 у двух пациентов возникли серьезные осложнения (новая язва и флегмона стопы). Эти данные еще раз указывают на то, что осложнения ИРП надо оценивать в сравнительных исследованиях. Таким образом, замедленное заживление раны вследствие неэффективной разгрузки в большей степени чревато осложнениями, чем современные методы разгрузки при правильном применении.

Таблица 3

Характеристика больных и эффективность лечения при применении ИРП и традиционных методов разгрузки конечности.

	ИРП (n=12)	Традиц. методы разгрузки (n=13)	p
Эквивалентный радиус раны (РЭКВ), ММ	13.3±3.1	6.7±1.4	<0,05
Расположение язвы в передней части стопы, % больных	33%	92%	<0,05
Заживление за 6 мес, %	73%	46%	<0,05
Время заживления, дни	109(10-188)	111 (27-180)	n.s.
Скорость уменьшения РЭКВ, мм/сут	0,2±0.05	0,1±0.03	<0,05
Осложнения	4 пац. - потертости	1 пац - флегмона 1 - нов. язва	-

Профилактика осложнений

Осложнениями ИРП являются потертости кожи (с образованием эрозий или новых язв), значительно реже - раневая инфекция, микозы, тугоподвижность суставов, и др.

Разработаны меры профилактики, должное соблюдение которых предотвращает развитие осложнений. Пациент обязательно должен быть проинструктирован (желательно с помощью выданной ему листовки), что ему необходимо выполнять следующее:

1. Ежедневно снимать ИРП, осматривать кожу и внутреннюю поверхность повязки
2. Ограничить ходьбу (до 1/3 от обычного)
3. Перейти на особую технику ходьбы («короткий приставной шаг»)
4. Беречь ИРП от повреждений.

5. При зуде - не пользоваться твердыми предметами (карандаши, спицы и т.п.)
6. Снять ИРП, затем немедленно обратиться в кабинет «Диабетическая стопа» при:
 - Увеличении отека конечности (указывает на инфекцию, а также усиливает сдавление)
 - Сильном уменьшении отека (ИРП «подвижна»)
 - Обильном экссудате («промокание насквозь» - для несъемной гипсовой ИРП), неприятном запахе
 - Трещинах и складках на ИРП
 - Болезненности паховых лимфоузлов
 - Повышении температуры тела
 - Боли, дискомфорте и т.п.
 - Обнаружении повреждений кожи
7. После окончания лечения - как можно скорее надеть ортопедическую обувь (которая должна быть заранее изготовлена)

Частота осложнений значительно меньше, если ИРП накладывает опытный специалист. Поэтому необходимо **специальное обучение и длительная тренировка** персонала, применяющего данный метод. Методики наложения повязки сильно отличаются от техники иммобилизации в травматологии и ортопедии. Очень важно, чтобы наложением ИРП и наблюдением за пациентом до самого окончания лечения занимались **сотрудники, специализирующиеся в данной области**. Этот метод лечения не должен применяться бессистемно.

Частота осложнений

Согласно обзору [Cavanagh, 2001] частота осложнений ИРП колеблется от 6 до 43%. Но этот показатель очень сильно зависит от того, что считать осложнением: небольшие потертости кожи (обнаруженные при смене ИРП) обычно не требуют прекращения лечения и заживают к следующей смене повязки; выраженные потертости (т.е., новые трофические язвы), равно как и другие осложнения, встречаются редко. В ряде работ [Caravaggi, 1999, Clerici, 2000] с небольшим (26 и 16) числом больных осложнений не отмечено вообще.

Кроме того, **частоту осложнений необходимо сопоставлять с другими методами лечения**. В упоминавшемся исследовании [Ha Van, 2002] сравнивали разгрузку с помощью несъемной ИРП на стопу (с окном в области раны) и с помощью «полубашмака» (оказавшегося менее эффективным). В 1-й группе у 7% больных развился остеомиелит, но во 2-й это осложнение имело место в 25% случаев.

В упоминавшемся выше рандомизированном исследовании [Mueller, 1989] в группе, получавшей лечение с помощью ИРП, раневая инфекция (требовавшая госпитализации) не развилась ни у одного пациента, а в группе контроля (где процесс заживления шел значительно медленнее) - у 26% (5 больных), среди которых в 2 случаях потребовалась ампутация.

Экономическая эффективность применения метода

Стоимость материалов для ИРП составляет порядка 900-1200 руб. Это меньше стоимости курса цефалоспориновых антибиотиков или расходов на современные перевязочные материалы при длительном лечении трофической язвы. ИРП ускоряет заживление раны, снижая потребность в других методах лечения. Поэтому можно говорить о быстрой окупаемости расходов. Экономия затрат достигается за счет:

- Сокращения сроков стационарного лечения (во многих случаях возможна замена стационарного лечения амбулаторным)
- Уменьшения расходов на перевязочные материалы, антибиотики
- Снижения риска осложнений трофической язвы (остеомиелит, флегмона, новые язвы), возникающих при длительном и неадекватном лечении трофических язв
- Уменьшения не прямых расходов (дни временной нетрудоспособности и т.п.).

При лечении диабетической остеоартропатии единственной альтернативой ИРП является ортез на голень и стопу. Однако этот метод недостаточно доступен для пациентов (количество мастерских меньше необходимого). Кроме того, изготовление ортеза занимает 3-4 недели, а его стоимость составляет около 5000 руб.

ЗАКЛЮЧЕНИЕ

«Оптимального для всех пациентов» метода разгрузки, видимо, не существует. Некоторые язвы не требуют разгрузки или заживают при минимальном уменьшении нагрузки на них (но это - скорее исключение, чем правило). У части пациентов полное заживление трофической язвы может быть достигнуто с применением традиционных методов («полубашмак»). Но часто ИРП оказывается единственно приемлемым средством разгрузки. Эффективность ИРП выше, чем у других методов разгрузки конечности. Риск побочных эффектов невелик при правильном применении метода и соблюдении предосторожностей. Кроме того, в сравнительных исследованиях ИРП демонстрировала даже большую безопасность, чем «полубашмак» - за счет более быстрого заживления раны. Внедрение метода в клиническую практику в России и решение вопроса о его государственном финансировании способны значительно улучшить результаты лечения синдрома диабетической стопы.

Литература:

1. Дедов И.И., Анциферов М.Б., Галстян Г.Р., Токмакова А.Ю. Синдром диабетической стопы. М.: Федеральный диabetологический центр МЗ РФ, 1998
2. Международное соглашение по диабетической стопе. Составлено Международной рабочей группой по диабетической стопе. / М.Берег, 2000.
3. Токмакова А.Ю., Галстян Г.Р., Анциферов М.Б. / Современные иммобилизационные материалы в лечении синдрома диабетической стопы / Сахарный диабет, 2001. _2, с. 29-31.
4. Armstrong D., Kimbriel H., Lavery L, Nixon B., Boulton A. / Activity patterns of persons with diabetic foot ulceration: persons with active ulceration may not adhere to a standard pressure offloading regimen. / Materials of the 4th International Symposium on the Diabetic Foot (May 22-24, Noordwijkerhout, the Netherlands), p. 67.
5. Avci S., Sayli U./ Comparison of the results of short-term rigid and semi-rigid immobilization for the treatment of Grade 3 inversion injuries of the ankle./ Injury, 1998, vol. 29, p. 581-584
6. Bowker J., Pfeifer M., Ed. / The Diabetic Foot, 6th edition. Mosby, 2001.
7. Breznik A./Clinical outcome of distal radius fractures: soft cast versus Plaster-of-Paris./ In: Working with soft cast (Symposia proceedings & abstracts of publications). J.Schuren (Ed.). Borken, Germany, 2000., p. 66
8. Caravaggi C, Faglia E., Morabito A., Dalla Noce S., et al. / Neuropathic plantar ulcer: a randomised study of therapeutic effectiveness of off-bearing cast in comparison with footwear with rigid sole and unloaded insole. / Abstractbook of the 3rd International Symposium on the Diabetic Foot (Noordwijkerhout, the Netherlands, 5-9 May, 1999), p. 137.
9. Cavanagh P., Ulbrecht J., Caputo G. / The biomechanics of the foot in diabetes mellitus. / In: The diabetic foot (6th edition). Eds. Bowker J., Pfeifer M. / Mosby, 2001, p. 125-195.
10. Clerici G., Caravaggi C, DeGiglio R., Cavaiani P., et al./ Efficacy and safety of a total fiberglass off-bearing cast in the treatment of neuropathic plantar ulcers. / Abstractbook of the 1st meeting of the Diabetic Foot Study Group of the EASD (Fiuggi, Italy, 14-16 September, 2000).
11. Ha Van G. / Non-removable windowed fiberglass boot in the treatment of diabetic plantar ulcers: efficacy, safety and compliance. Abstractbook of the 3rd meeting of the Diabetic Foot Study Group of the EASD (Balatonfured, Hungary, 27-29 August, 2002), p. 157.
12. Hissink R., Manning H., van Baal J. / A new method in contact casting for diabetic foot ulcers: introducing the MABAL shoe. / Abstractbook of the 3rd International Symposium on the Diabetic Foot (Noordwijkerhout, the Netherlands, 5-9 May, 1999), p. 50.
13. Jarvinen MVThe effects of training, immobilization and remobilization on musculoskeletal tissue./In: Working with soft cast (Symposia proceedings & abstracts of publications). J.Schuren (Ed.). Borken, Germany, 2000., p.22
14. Latta L/ Treatment of fractures with conventional fiberglass casts vs. combicasts: clinical outcome and cost effectiveness./ In: Working with soft cast (Symposia proceedings & abstracts of publications). J.Schuren (Ed.). Borken, Germany, 2000., p. 68
15. Mueller M., Diamond J., Sinacore D., et al. / Total contact casting in treatment of diabetic plantar ulcers: controlled clinical trial. / Diabetes Care, 1989. Vol. 12, p. 384-388.
16. Noff M., Selcovsky D., Schiff Y., Jaffe D., Bien A. / Modified total contact cast utilizing embedded Soft Cast. / J. Bone Joint Surgery, 1997. Vol. 79B, suppl. III, p. 337.
17. Rodt A. / The effects of immobilisation in a short leg walking cast: Soft cast Combicast versus Traditional rigid cast in healthy volunteers./ In: Working with soft cast (Symposia proceedings & abstracts of publications). J.Schuren (Ed.). Borken, Germany, 2000., p.58
18. Schuren J. / Working with Soft Cast: a manual on semi-rigid immobilisation. / Monchengladbach (Germany), 1994. Edition on CD (2002).
19. Sinacore D. / Healing times of diabetic ulcers in presence of fixed deformities of the foot using total contact casting. / Foot Ankle Int., 1998. Vol. 19, p. 613-618
20. Sinacore D., Mueller M. / Total-contact casting in the treatment of neuropathic ulcers. / In: The diabetic foot (6th edition). Eds. Bowker J., Pfeifer M. / Mosby, 2001, p. 301-320.
21. White RVGait analysis, EMG and energy consumption in casts of different rigidity./ In: Working with soft cast (Symposia proceedings & abstracts of publications). J.Schuren (Ed.). Borken, Germany, 2000.,p.60

Список публикаций по эффективности и безопасности ИРП в России

1. Дедов И.И., Галстян Г.Р., Токмакова А.Ю., Удовиченко О.В. Синдром диабетической стопы, (пособие для врачей). Москва, 2003
2. Токмакова А.Ю., Галстян Г.Р., Анциферов М.Б. / Современные иммобилизационные материалы в лечении синдрома диабетической стопы / Сахарный диабет, 2001. №2, с. 29-31.
3. Удовиченко О.В., Галстян Г.Р. / Иммобилизирующая разгрузочная повязка (Total Contact Cast) в лечении трофических язв у больных сахарным диабетом. / Сахарный диабет, 2003. №4 стр. 29-34.
4. Удовиченко О.В., Галстян Г.Р., Ерошкин И.А., Ефимов А.А, Носов О.В., Васильев Ю.Г./ Применение новых технологий в лечении синдрома диабетической стопы: клинический случай. /Лечащий врач, 2003. №10, стр. 8-13.

По всем вопросам обращаться



3M Россия

Россия, 125445, Москва, ул. Смольная, Д.24/Д

Бизнес-центр "Меридиан"

Тел.: (095) 784 74 74 Факс: (095) 784 74 75

E-mail: 3M-Russia@3m.com

Медицинский отдел